مجلة البصرة للعلوم الزراعية، المجلد 27 (2)،72- 82 ،2014

دراسة نسيجية وخلوية لتطور الكبد والبنكرياس في يرقات ويافعات اسماك الكارب الشائع *Cyprinus carpio* L.1758

زياد عبد الكاظم مزيد و أحمد محسن موجر و عبد المجيد حميد طلال

مركز علوم البحار، جامعة البصرة، البصرة ، العراق

الخلاصة: دُرس نمو وتطور الكبد والبنكرياس في اسماك الكارب الشائع *Cyprinus carpio* باستخدام عدة نماذج من اليرقات واليافعات وذلك أثناء التلقيح الاصطناعي في مفقس اسماك مركز علوم البحار خلال شهر أيار وحزيران لسنة 2012 و بدرجة حرارة حضن 26 °م، واستغرقت فترة الحضن 38 ساعة. ظهرت بادئات هاتين الغدتين في جنين بعمر (2- 3) يوم بعد الفقس كبراعم من جدار المعي، فيما كان ظهور الخلايا الكبدية hepatocyte بشكل خلايا متعددة الجوانب polyhedral shape ومرتبة على شكل حبال تحصر بينها فسحاً تدعى بالجبيانيات الكبدية sinusoids مع وجود الوريد المركزيcentral vein، ظهر الكبد بشكل عضو متراص على امتداد جانبي المعي ونلاحظ زيادة الحبيبات الدهنية، فيما ظهر البنكرياس عند عمر 3 يوم بعد الفقس متكون من خلايا غير منتظمة والتي سرعان ما ازدادت في النمو مع ظهور zymogen granules بعمر 8 يوم بعد الفقس والمرتبطة بخلايا المعي، بعدها شوهد البنكرياس بشكل شريط ضيق ممتد على جانبي الأمعاء مع تمايز البنكرياس خارجي (exocrine pancreas) الإفراز والبنكرياس داخلي الإفراز (endocrine pancreas) وذلك عند عمر (28- 30) يوم بعد الفقس.

الكلمات المفتاحية: الكارب الشائع، الكبد، البنكرياس، دراسة نسيجية وخلوية.

المقدمة:يعدالكارب الشائع *Cyprinus carpio*L.1758 من أقدم اسماك التربية إذ تعود تربيته إلى القرن الخامس قبل الميلاد في بلاد الصين(4).يقطن الكارب الشائع في وسط وأسفل روافد الأنهار وكذلك في المياه الضحلة وينمو بشكل جيد في درجة حرارة تتراوح ما بين (23 – 30)°م وله القدرة على تحمل فترة الشتاء الباردة كما أن الأس الهيدروجيني المثالي يتراوح بين 6.5 – 9، ويستطيع أن يعيش في مستويات منخفضة من الأوكسجين تصل إلى(0.3- 0.5)ملغم/لتر وكذلك في حالة فرط التشبع (24). يعد الكبد في الفقريات العضو الرئيسي في عملية توازن التمثيل الغذائي من خلال دوره في معالجة الكربوهيدرات،البروتينات،الدهون لفيتامينات فضلاً عن دوره الرئيسي في تخليق بروتينات المصل مثل الزلال والفيبرنوجين والعوامل المكملة وبروتينات الطور الحاد وفي إزالة السموم التي تؤثر عليه من خلال العوامل الإحيائية وغيرها والتي تتداخل مع الوظائف الطبيعية للكبد، إذ إن التعرض الطويل الأمد لهذه المواد يؤدي إلى فقدان الكبد لوظائفه مسببةً مشاكل صحية خطيرة تظهر على شكل تغيرات نسيجية يمكن أن ترى بالعين المجردة مما يؤدي إلى تجمع الدهون في الخلايا الكبدية (7, 19). يتكون الجهاز الهضمي في الأسماك من البنكرياس، الكبد، المعدة والأمعاء والصفراء (15)، ويعتبر الكبد غدة مختلطة محاطة بواسطة نسيج رابط(23). إذ يتكون من فص واحد كما في العائلة السلمون Salmonidae أو من ثلاث فصوص كما

في عائلة Scomberidae أو من فصين كما في اغلب الأسماك(9) إما في أجنة اللبائن فأن كبد الجنين يعتبر مركز لتكوين الدم خلال المرحلة الجنينية وان النمو السريع للكبد يبقي مستوى ضخ الدم بشكل طبيعي خلال النمو الجنيني(21 ,16). يضم البنكرياس في الفقريات العليا والثدييات اثنين من الوحدات الرئيسية وهما البنكرياس خارجي الإفراز(Exocrine pancreas) والذي يعتبر المسؤول عن إنتاج الأنزيمات الهاظمة والي يفرزها إلى تجويف ألاثني عشري، أما النوع الثاني فهو البنكرياس ذو الإفراز الداخلي (Endocrine pancreas) والذي له دور في تركيب عدد من الهرمونات التي تعتبر مفتاح الوظائف التنظيمية في عملية التمثيل الغذائي وامتصاص المواد الغذائية (25).أما في الأسماك فيقوم بدور كبير في تنظيم عملية التمثيل الغذائي وذلك من خلال هرموني الأنسولين والكلايكون(21 ,6)، وينشأ البنكرياس من الأديم الباطن (Endoderm) وعلى شكل فرعين ظهري وبطني والتي تتجمع فيما بعد لتكون وحدة مفردة، يتشابه التركيب النسيجي والنمو الجنيني للبنكرياس في معظم الفقريات كالثدييات،الطيور، الزواحف والبرمائيات ولكن في بعض الأسماك تتحور خلايا الجزر البنكرياسية إلى أجسام تدعى Brockmann bodies(27).تصف هذه الدراسة التطور الجنيني للكبد والبنكرياس ليرقات أسماك الكارب الشائع الناتجة من عملية التكثير الاصطناعي وهدفها هو معرفة إلية نشوء الأعضاء خلال النمو الجنيني.

المواد وطرائق العمل

جمعت عينات اليرقات واليافعات الناتجة من عملية التلقيح الاصطناعي Artificial fertilization والتي أجريت في مفقس مركز علوم البحار / جامعة البصرة وللفترة من منتصف أيار حتى منتصف حزيران ، إذ جمعت اليرقات بعد الفقس مباشر ةً ووضعت في حاضنات اليرقات ولمدة يومين ثم نقلت الى احواض التربية وجمعت العينات بمعدل 6-8 عينة لكل يوم للأيام الأول والثاني والثالث إلى اليوم العاشر على التوالي ثم زيدت الفترة الزمنية الفاصلة تدريجياً بعد اليوم العاشر وصولاُ الى اليوم الثلاثين بعد الفقس.ثبتت العينات باستخدام 10% فورمالين والمحضر وفق طريقة Bancroft& Stevens (5) ولفترة زمنية تتراوح من (8- 48) ساعة، وعملت مقاطع نسيجية لليرقات واليافعات اذ أخذت اليرقات بشكل كامل من عمر يوم إلى عمر 14 يوم، فيما قطع مؤخرة اليرقة للأعمار التي تليها، وحضرت الشرائح المجهرية لجميع العينات وفق طريقة Bancroft and Stevens(5)، غسلت العينات المنتخبة للقطع النسيجي باستخدام الماء الجاري ولعدة ساعات لإزالة الفائض من المثبت، ثم مررت النماذج بسلسلة تصاعدية من الكحول الأثيلي ولمدة ساعتين لكل تركيز ، روقت النماذج باستخدام الزايلين بنسبة 1:1(زايلين-كحول) لمدة 20 دقيقة ثم زايلين نقي لمدة نصف ساعة، شربت العينات باستخدام شمع البارفين درجة انصهاره 56.6 ^{o}م إذ وضعت في الفرن بدرجة حرارة 60 ^{o}م ولمدة ساعتين ثم استبدل بشمع منصهر جديد مرتين ولمدة ساعة لكل منهما بعدها تركت العينات لمدة 24 ساعة في الفرن ، ثم طمرت النماذج بنفس نوع الشمع المستعمل في التشريب وشذب قالب الشمع بسكين

حادة ، قطعت النماذج بسمك (5-7) مايكرون باستخدام المشراح الدوار Rotary Microtome وقطعت العينات عرضياً وجانبياً وبشكل متسلسل ثم نقلت إلى حمام مائي بدرجة حرارة 45 °م لغرض فرش المقاطع بعدها التقطت باستخدام شريحة زجاجية مطلية بمادة زلال ماير Myers albumin ثم نقلت إلى صفيحة حارة نوع Fisher slide warmer درجة حرارتها 35 °م صبغت بصبغة الهيماتوكسلين-ايوسين المائية حملت الشرائح باستخدام D.P.X، وفحصت المقاطع المجهرية باستخدام المجهر الضوئي المركب نوع (Olympus, Japan) والتقطت الصور باستخدام المجهر الضوئي التصويري نوع Krussألماني المنشأ والمزود بكاميرا تصوير رقمية نوع HDCE-50B .

النتائج

أجريت عملية التلقيح الاصطناعي لأسماك الكارب الشائع المستخدمة في التجربة بدرجة حرارة حضن 26 °م، الأس الهيدروجين 8، والأوكسجين 8.5 ملغم/لتر بينما استغرقت فترة الحضن 38 ساعة وبنسبة فقس قدرها 85%. الإشارة الأولى لتطور الكبد والبنكرياس تم رؤيتها في اليرقات خلال اليوم الثاني بعد الفقس، إذ ظهر الكبد بأنه يتكون من براعم خلوية نشأت من المعي الوسطي النامي والمغطى بخلايا الجوف العام (Mesothelium)، والتي تبدأ بشكل برعم ينشأ من الأديم الباطن للمعي،إذ يتم تغذيته من خلال الأوعية الدموية الخاصة بالجوف العام.

تطور الكبد:

في عمر يومين بعد الفقس (2DAH) نلاحظ ظهور برعم صغير من الأديم الباطن للمعي الوسطي ويكون بهيئة كتلة من خلايا غير منتظمة الشكل إذ يصعب تمييز خلايا الكبد والبنكرياس عن بعضها البعض لوحة1 (A-B)، بينما تصبح خلايا الكبد أكثر تمايزاً عند عمر (3DAH) لوحة1(C-D) . ظهر الكبد عند عمر(7,8DAH) متكوناً من عدد من الفصيصات الصغيرة الغير متمايزة والمحاطة بنسيج ليفي ويتكون كل فصيص من الخلايا الكبدية المرتبة على شكل حبال شعاعية من المركز إلى المحيط وتحصر بينها فسحاً تدعى الجيبانيات الكبدية Sinusoids مع وجود الوريد المركزي Central vein لوحة2 (A -D).بينما في اليوم الثاني عشر بعد الفقس بدت الخلايا الكبدية Hepatocytes أكثر ترتيباً وظهر ت بشكل خلايا متعددة الجوانب ذات نواة مركزية،و أصبح الكبد في الأيام اللاحقة اكبر حجماً مع وضوح الفصيصات الكبدية والتي تكون محاطة بنسيج ليفي ويتوسط كل فصيص فرع من الوريد المركزيCentral or intralobular vein لوحة 3(A)، بينما عند عمر 22 يوم بعد الفقس ظهر الكبد متكون من عدة فصوص منتشرة ما بين المعي لوحة3 (B- D). في عمر 26 و28 و30 يوم بعد الفقس نلاحظ ازدياد في حجمه إذ ظهر متكوناً من عدة فصيصات سداسية الشكل محاطة بنسيج ليفي ويتوسط كل فصيص فرع من الوريد المركزي مع وضوح الخلايا الكبدية المرتبة على شكل حبال شعاعية من المركز الى المحيط تحصر بينها الجيبانيات الكبدية لوحة 4 (A- D).

تطور البنكرياس:

ظهر البنكرياس عند عمر 3 يوم بعد الفقس بشكل خلايا غير منتظمة الشكل لوحة5(A- B)، في اليوم الثامن بعد الفقس ازدادت خلايا البنكرياسية مع ظهور Zymogen granules لوحة2(C-D). وفي اليوم 14 بعد الفقس شوهدت خلايا البنكرياس محيطةً بفصوص المعي لوحة5(C) ، بينما عند عمر 18 يوم بعد الفقس ظهر البنكرياس بشكل شريط ضيق ممتد ما بين الكبد والأمعاء ويتكون من جزئيين هما البنكرياس الخارجي الإفراز exocrine pancreas والبنكرياس داخلي الإفراز endocrine pancreas والمتمثلة بمجموعة من الخلايا التي تدعى جزر لانكرهانز لوحة 5 (D). بينما عند عمر 22 و26 و 28 و30 بعد الفقس أزداد نمو الخلايا البنكرياسية وأصبح البنكرياس بشكل شريط ضيق ممتد مابين الأمعاء ويتكون من جزئيين رئيسيين مع تمايز خلايا البنكرياس خارجي الإفراز الذي يتكون من نوعين من الخلايا هما خلية عنيبية مركزيةCentroacinar cell وعنيبية فارزة secratory acini لوحة 6 (A- F)

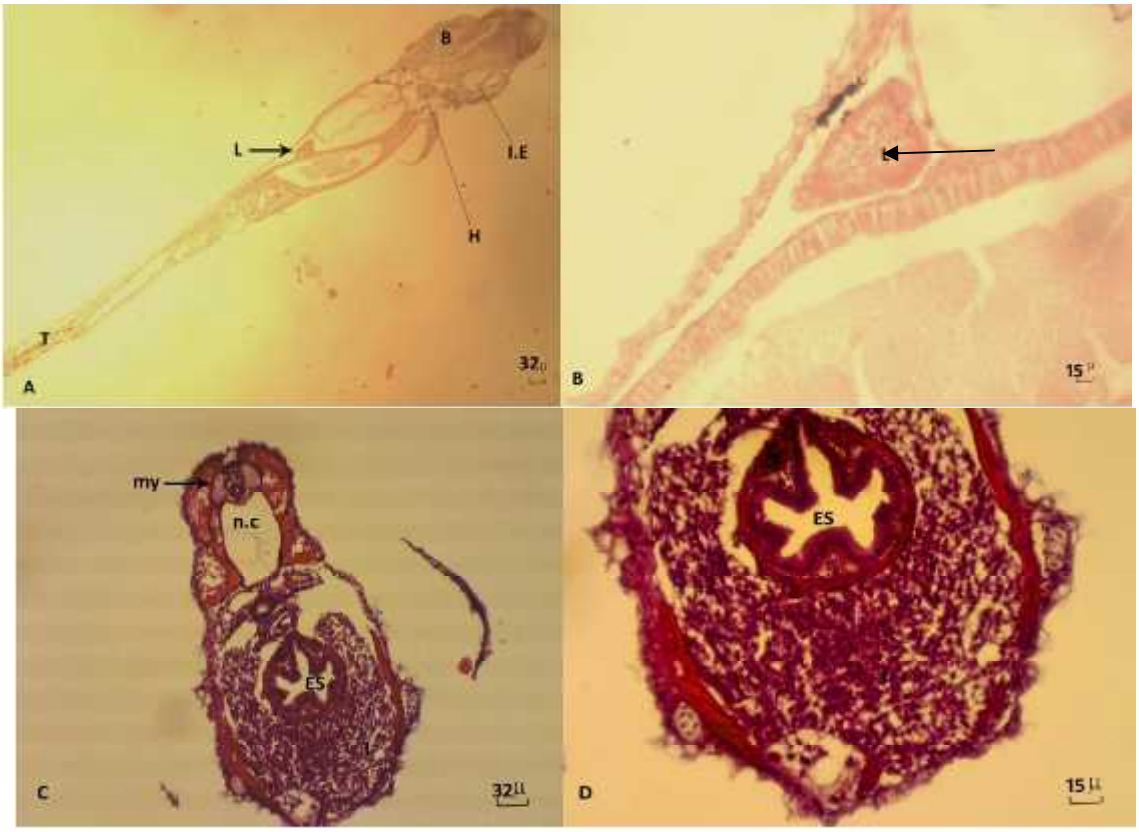

لوحة(1)(A- B) مقطع طولي ليرقة سمكة كارب شائع بعمر2 يوم بعد الفقس يظهر(B) الدماغ، (I.E) الأذن الداخلية،(H) القلب،(L) الكبد،(T) الذنب، (C-D) مقطع عرضي ليرقة بعمر 3 يوم بعد الفقس يظهر فيها (my) الدماغ الخلفي، (n.c) القناة العصبية، (ES) المرئ ، (L) الكبد، (المؤشر) المح

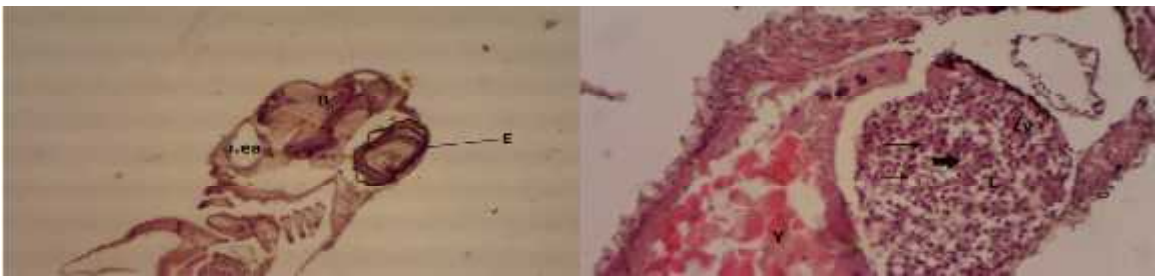

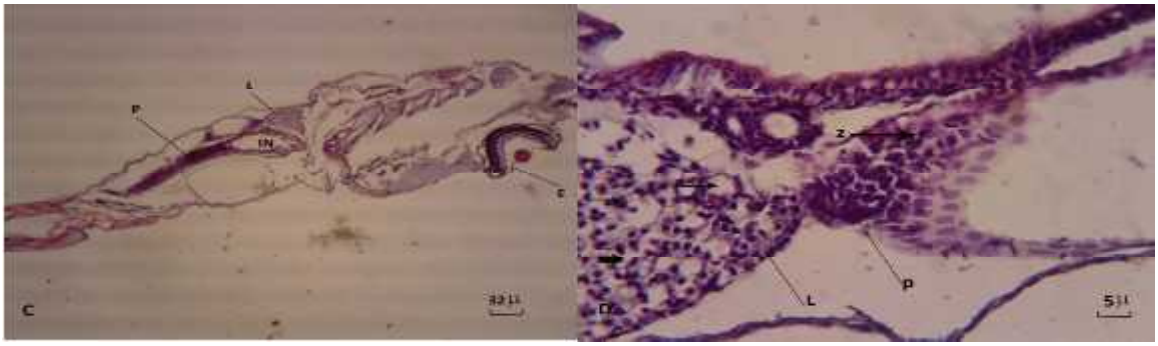

لوحة(2)(B-A) مقطع طولي ليرقة بعمر 7 يوم بعد الفقس، (C- D) مقطع طولي ليرقة بعمر 8 يوم بعد الفقس يظهر(B) الدماغ،(E) العين،(i.ea) الأذن الداخلية، (L) الكبد،(Y) المح، (p) البنكرياس، (z) zymogen granules ، ( ) فصيص كبدي وخلية كبدية، الجزء المؤشر الغامق sinusoid .

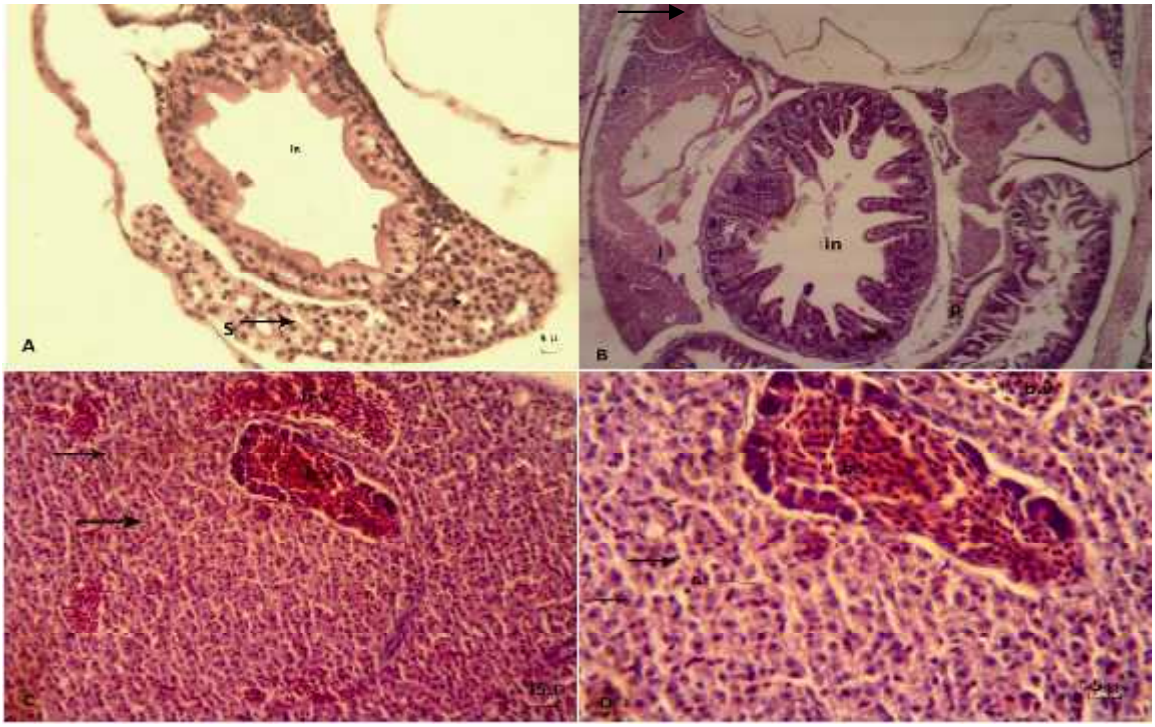

لوحة(3) مقطع عرضي للكبد، (A) عمر 12 يوم بعد الفقس ،(B- D)عمر 22 يوم بعد الفقس يظهر(L) الكبد،(s) الجيبانيات الكبدية،(in)المعي الوسطي،(p) البنكرياس،(الجزء المؤشر) الخلايا الكبدية hepatocyte ، (b.v) وعاء دموي ، ( )الوريد المركزي .Central vein

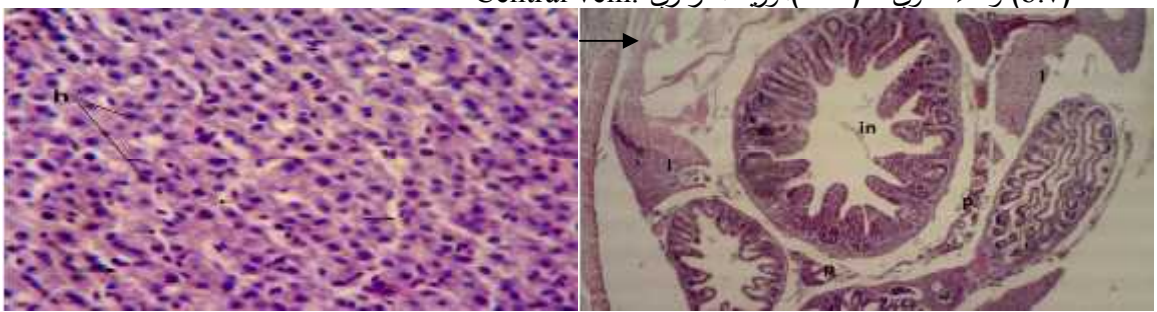

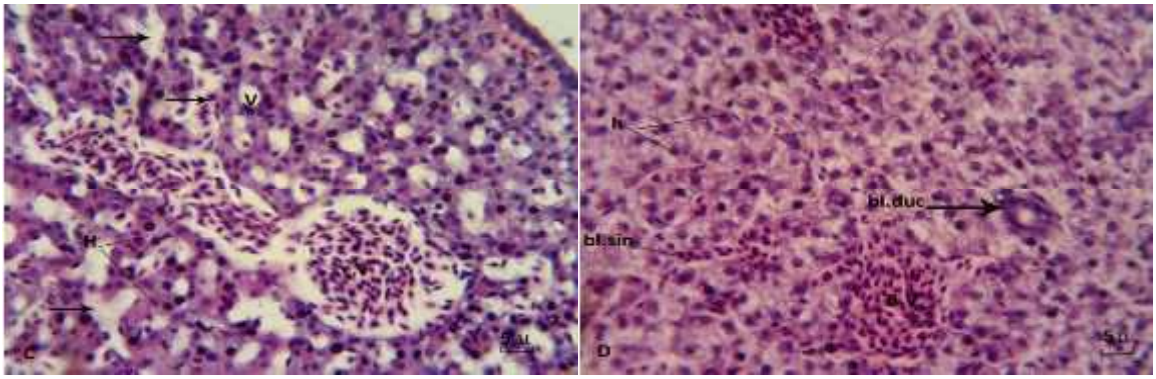

لوحة(4)مقطع عرضي في الكبد،(A) عمر 26 يوم بعد الفقس ،(B) عمر 28 يوم بعد الفقس،(C–D) عمر 30 يوم يظهر بها (h) الخلايا الكبدية ، (v) vacuole ،(c.v) وريد مركزي،( ) الجبينات الكبدية ،(bl.sin) blood sinusoid، (bl.duc) قناة صفراوية ،(in) معي وسطي.

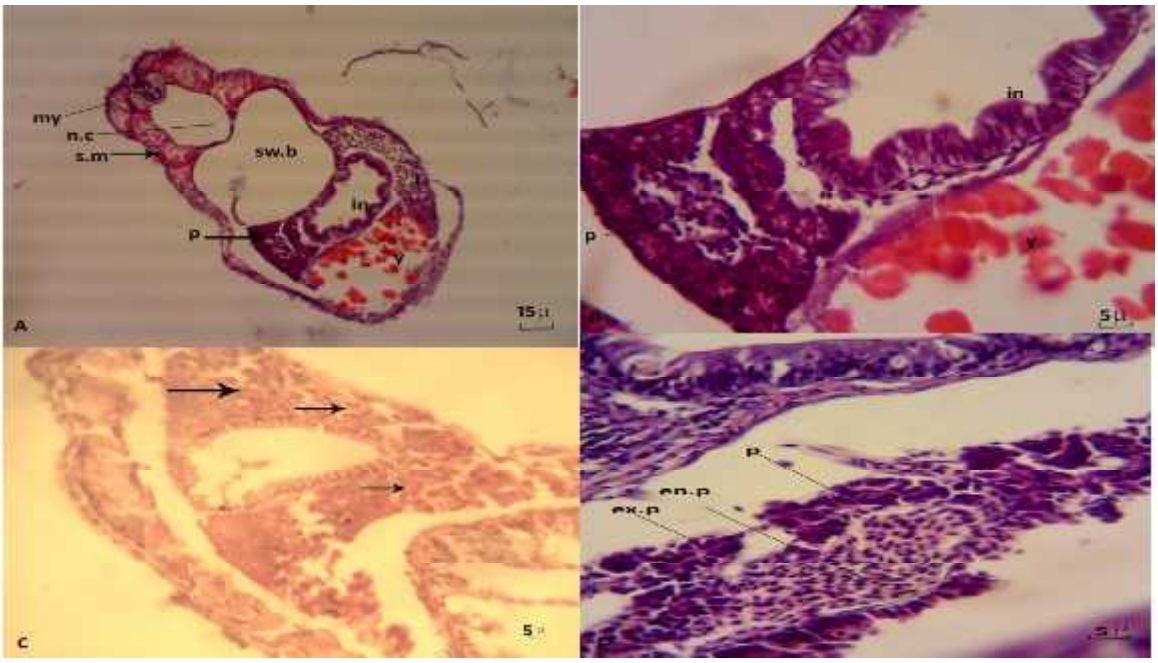

لوحة(5):(A– B) مقطع طولي ليرقة بعمر 3 يوم بعد الفقس يظهر بها (my) الدماغ الخلفي،(n.c) القناة العصبية،(s.m) القطع العضلية،(sw.b) Swim bladder،(in) المعي،(p) البنكرياس،(y) المح،(C) عمر 14 يوم (السهم) البنكرياس، (D) عمر 18 يوم، (en.p) بنكرياس داخلي الأفراز،(ex.p) بنكرياس خارجي الأفراز.

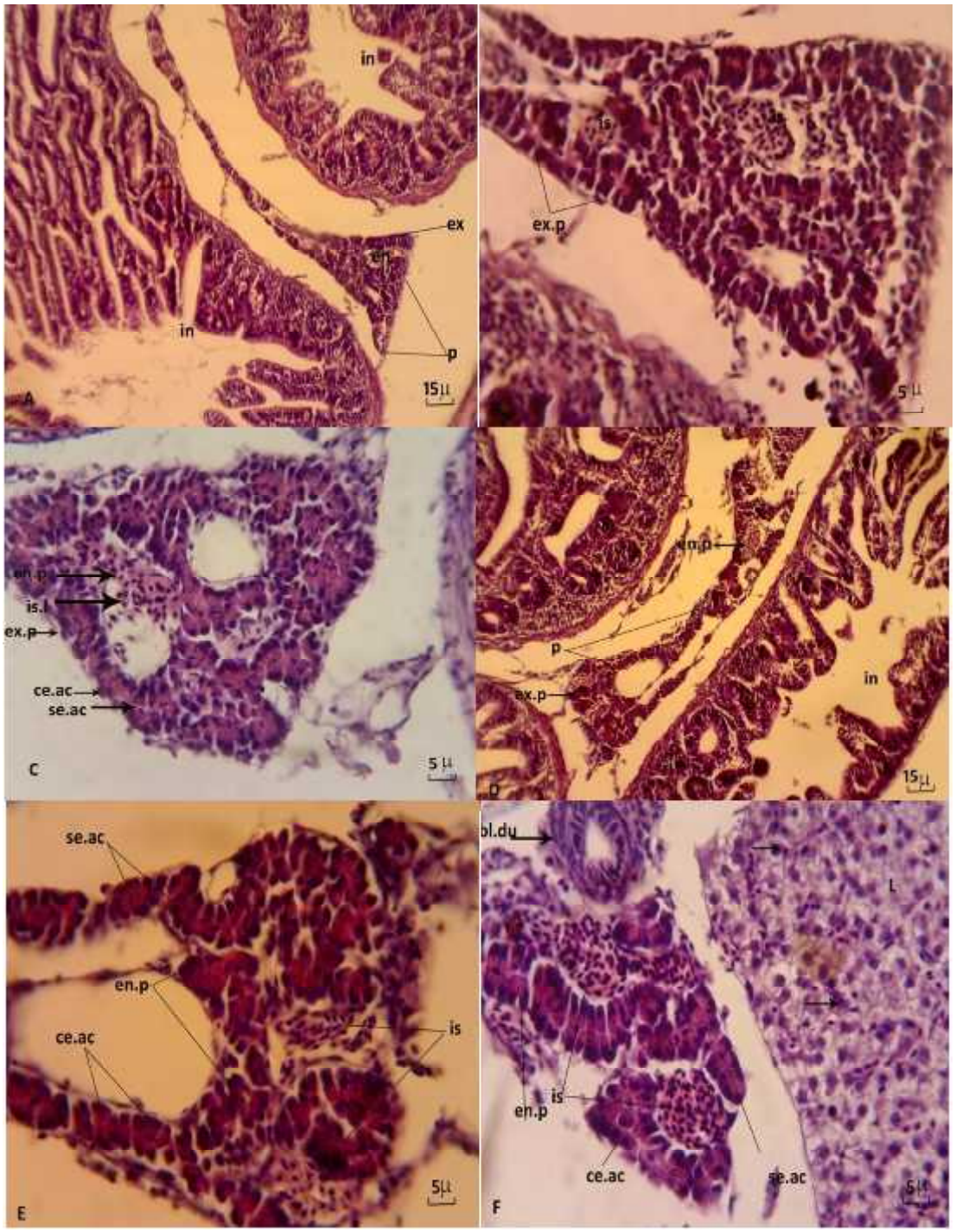

لوحة(6):مقطع عرضي ليرقة سمكة كارب شائع،(A –B) عمر 22 يوم بعد الفقس،(C) عمر 26،(E–D) عمر 28 يوم،(F) عمر 30 يوم بعد الفقس، يظهر بها (p) البنكرياس،(in) المعي،(ex.p)البنكرياس خارجي الإفراز،(en.p) البنكرياس داخلي الإفراز (is) جزر لانكرهانز،(ce.ac) خلية عنبية مركزية Centroacinar cell،(se.ac)خلية عنبية فارزة secratoryacini،(bl.du) نبيب صفراوي.

المناقشة

أظهرت الدراسة الحالية أن الإشارة الأولى لظهور الكبد والبنكرياس كانت بعد اليوم الثاني من الفقس بينما ذكر Smallood and Dallickson (28) إن براعم الكبدو البنكرياس في أجنة اسماك الكارب *C.carpio* ظهرت تقريباً في اليوم الثامن بعد الفقس بينما أشار Fishelson and Becker(10) إن براعم الكبد والبنكرياس ظهرت ما بين اليوم الثالث والرابع والمستزرع بدرجة حرارة 26 °م، بينما في أجنةDover soll والنامية بدرجة حرارة 19 °م لوحظ ظهور براعم الكبد والبنكرياس في اليوم التاسع بعد الفقس(8) بالمقارنة فأن أجنة اسماك البلطي Tilapia والتي حضنت بدرجة حرارة 26 °م فأن براعم الكبد والبنكرياس ظهرت في اليوم الثاني بعد الفقس وفي اليوم 4-5 بعد الفقس أصبحت كثيفة وزودت بالأوعية الدموية(11)، وهذا يتفق مع نتائج الدراسة الحالية.

بينما أشار Galaviz*et al.*(12) أن براعم الكبد والبنكرياس في يرقات White sea bass ظهرت بعد اليوم الثالث من الفقس، وقد يكون سبب الاختلاف نتيجة اختلاف في درجة حرارة الحضن وما لها من تأثيرات على نمو السريع للأعضاء في الأجنة النامية إضافة إلى نوع الأسماك المستخدمة، إذ ذكر Fishelson (11)، إن الاختلاف في درجة الحرارة بمعدل من 2- 3 م يودي إلى أنتاج اختلاف بنسبة 25%-35% في معدل تكوين الأعضاء خلال النمو الجنيني،وتعد درجة الحرارة والأوكسجين من العوامل البيئية المؤثرة في التطور الجنيني للأسماك إذ أن التطور السريع في أجنة الأسماك سببه توفر الظروف البيئية الملائمة فضلا عن الصفات الحياتية الجيدة المتعلقة بالأمهات الحاملة للبيض (13، 17 ، 20)، أن انخفاض درجة حرارة ماء الحاضنات يؤخر تطور الأجنة وله تأثيرات على نسبة بقائها وكذلك يؤدي إلى كثر ة التشوهات الناتجة في الأجنة(3,22). لوحظ في الدراسة الحالية أن فترة الحضن من تخصيب البيض إلى الفقس 38 ساعة، إذ كانت درجة حرارة ماء الحاضنات 26 °م وهي درجة ملائمة لفقس البيض وأعطت نسبة عالية قدرها 85% بينما ذكر صالح وآخرون(1) أن نسبة الفقس كانت 80% وذلك بدرجة حرارة مقدارها 23 °م وفترة الحضن 48 ساعة وهذا لا يتوافق مع فترة الدراسة الحالية، كما بين(26)Saka *et al.* أن فقس بيض الأسماك يتأخر في درجات الحرارة المنخفضة ويتعجل في العالية منها التي تقع ضمن المدى المثالي للفقس،إذ أن هنالك تأثيرات مباشرة على الانقسامات الخلية،كما أن لدرجة الحرارة تأثير على الأيض ونشاط وتركيب الجنين النامي(14,26)،بينما ذكر Mallyo(19)أن زيادة نسبة الأوكسجين في الماء لها تأثيرات جيدة على نمو وتطور الأجنة وهذا يتوافق مع الدراسة الحالية ، فيما بين Spence *et al.*(29) أن المستويات المنخفضة من الأوكسجين المذاب يمكن أن تؤدي إلى الموت المباشر في اسماك السلمون والتغيرات تحت المميتة تشمل تغيرات في معدل النمو الجنيني ووقت الفقس ونسبة المواليد الناشئة.

المصادر

1. صالح، جاسم حميد ، الفائز ، نورس عبد الغني ، الزيدي، فالح موسى وحسن، عدي محمد(2010).التطور الجنيني لأسماك الكارب الشائع *CyprinusCarpoi* (L, 1758).
2. Andoh, T. and H. Nagasawa. (2002). Development of a time-resolved fluoro-immunoassay for insulins and its application to monitoring of insulin secretion induced by feeding in the barfin

the liver and pancreas in the domestic carp, *Cyprinus carpio* from embryogenesis to 15- year – old fish. Enviro. Biol. of fish.(61): 85-97.

11. Fishelson, I.(1968).Cichlid fishes of genus Tilapia in Isreal. Bamid.(18):67-80.

12. Galavis, M .A.; Garcia-Gasca, A.; Drawbirdge, M.; Alvarez-Gonzales, G.A. and Lopez, L.M.(2011). Ontogeny of the digestive tract and enzymatic activity in white sea bass, *Atractoscion nobilis*, larvae. Aqua. (318):162-168.

13. Kane, D.A. and Kishimoto, Y, Cell labelling and transplantation techniques. In: Zebra fish practical approach (2002) (Nüsslein - Volhard C., Dahm R., eds). Oxford University Press, Tubingen, Germany, pp. 95-119.

14. Kinne, O. and Kinne, E. M.(1962). Rates of development in embryos of cyprinodont fish exposed to different temperature-salinity-oxygen combinations. Can. J. Zool. Vol. (40): 231-253.

15. Kjorsvik, E. and Rehersen, A.L.(1992). Histomorphology of the early yolk-sac larva of the Atlantic halibut (*Hippoglassus hippoglossus* L.) an indication of the timing of functionality. J. of Fish. Bio. Vol (41): 1-19.

16. Lemigre, F. and Zaret, K .S. (2004). Liver development update: new embryo models, cell lineage control, and morphogenesis. Curr. Opin. Gen. Devel. (14): 582-590.

17. Lin, S.; Long, W.; Chen, J.and Hokins, N.(1992). Production of germ-lin chimeras in zebra fish by cell transplants from genetically flounder, Veraspermoseri. Gen. Comp. Endocrinol.125: 365-374.

3. Arenzon, A.;Lemos, C.A. and Bohrer, M.B.C. (2002).The influence of temperature on the embryonic development of the annual fish *Cynopoecilusmelanotaenia*(Cyprinodontiformes, Rivulidae). Brazil. J. Biol., 62: (4B), 743-747

4. Balon, E.K.(2006). The oldest domesticated fishes and the consequences of an epigenetic dichotomy in fish culture. J. Ichthyol. Aquat. Biol.vol11(2): 47-86.

5. Bancroft, J. D. and Stevens, A. (1982**).** Theory and practice of histology techniques.2nd Churchill. Livingston, London, 662 pp.

6.Bertolucci, B.; Vicentini, C.A.; Vicentini, I.B. F. and Bombonato, M.T.S.(2008). Light microscopy and ultrastructure of liver of *Astyanax altiparanae* (Teleostei ,characidae). Acta. Sci. Biol. Sci (30): 73-76.

7. Bolla, S. and Amin, N.A.(2011). Liver alteration induced by long term feeding on commercial diets in Atlantic halibut (*Hoppoglossushippoglossus* L.) females. Histological and biochemical aspects. Aqua. (312): 117-125.

8. Boulhic, M. and J. Gabaudan. (1992). Histological study of the organogenesis of the digestive system and swim bladder of the Doversole, *Soleasolea*(Linnaeus,1758).Aquaculture 102:373–396.

9. Cinar, K. and Senol, N.(2005). Development of the liver and pancreas in the rainbow trout (*Oncorhynchus mykiss*). Egirdir Su Urunleri Fakultes Dergsi. Vol, 1 (2): 1-6.

10. Fishelson, L. and Becker, K.(2001). Development and aging of

24. Peteri, A.(2006). Inland water resources and Aquaculture service (FIRI). Cultured aquatic species information programme *Cyprinus carpio*. Cultured aquatic species fact sheets. FAO-Rome. http://www.fao.org/ fi/figis.2012.
25. Pieler, T. and Chen, Y.(2006). Forgotten and noval aspects in pancreas development .Biol.Cel. 98(2): 79-88.
26. Saka,S.; Firat, K.; Kamaci, H.O. and Buke, E. (2005). The Effect of Temperature on Embryonic Development of the red Porgy *(Pagrus pagrus*) Eggs. Journal of Fisheries and Sciences, 22(1-2):95-99.
27. Slack,J.M.W.(1995).Developmental biology of the pancreas. Dev.vol. (121): 1569-1580.
28. Smallwood, W.M. and M.B. Derrickson. (1933).The development of the carp, *Cyprinus carpio* II. The development of the liver pancreas, the Islets of Langerhans and the spleen. J. Morph.55: 15–28.
29. Spence, B.C.; Lomnicky, G. A.; Hughs, R.M. and Novitzki, R.P. (1996). An ecosystem approach to salmonid conversation.TR-4501-96-6057.ManTech Environmental Research Services Corp., Corvallis, Oregon. Available from the National Marine Fisheries Service, Portland, Oregon

pigmented to albino embryos. Proc. Nat. Acad. Sci., vol (89): 4519-4523.
18. Mallya, Y.J.(2007). The effects of dissolved oxygen on fish growth Aquaculture.Skulagata4, 120 Reykjavik, Iceland,(Final Project).p30.
19. Menke, A.L.; Spitsbergen, J.M.; Wolterbeek, A.P.M. and Wontersen, R.A.(2011). Normal anatomy and histology of the adult zebra fish. Taxicol. Path. Vol. (39): 759- 775.
20. Nakagawa, M.; Kobayashi, T. and Ueon, K.(2002). Production of germline chimera in loach (*Misgurnus anguillicaudatus*) and proposal of new method for preservation of endangered fish species, J. Exp. Zool. Vol. 293: (6): 624-631.
21. Ober, E.A.; Fiald, H.A. and Stainier, D.Y.R.(2003). From endoderm formation to liver and pancreas development in zebra fish. Mech. Develo. (120): 5-18.
22. Ojanguren, A. F. and Brana, F. (2003). Thermal dependence of embryonic growth and development in brown trout. J. Fish. Biol., 62: 580-590.
23. Petcoff, G..M; Díaz, A.O.;Escalante, H. and Goldemberg,A.L.(2006). Histology of the liver of *Oligosarcus jenynsii* (Ostariophysi, Characidae) from Los Padres Lake, Argentina. Iheringia, Sér. Zool.Porto Alegre, vol. 96(2):205-208.

Histological and cytological study of liver and pancreas development in larvae and Juveniles of common carp *Cyprinus carpio* L.1758

Zeyad Abdulkadhim Mazyed, Ahmed Muhsen Mojer and Abdul Majeed . H. Talal.

Marine science center -Basra University – Basra- Iraq.

Zaidkasim77@yahoo.com

Abstract

Study of growth and development of the liver and pancreas in common carp larvae (*Cprinus carpio*) were studied by using a several samples of the larvae and juveniles during artificial fertilization in the hatchery of marine science center. The primordium of the two glands have appeared in larvae (2-3) days after hatching as buds from the gut wall. Temperature of the Water in the incubators was 26°C and the hatchery duration was 38 hr. The hepatocyte was appeared as polyhedral shape and arranged in the form of cords confine between them a space called sinosuid with a central vein. the liver was appeared as compact member along the sides of gut, and noted increasing of fatty granules, Pancreas was appeared at the age of 3 days after hatching were composed of irregular cells and that quickly to grow with the advent of zymogen granules at aged 8 days after hatching that attach with cells of gut, then at the age of (28-30) days after hatching it was appeared as a narrow strip which extending on both sides of the intestines with the differentiation of exocrine pancreas and endocrine pancreas.

Key word: common carp, liver, pancreas, histological and cytology study.