

دراسة التأثيرات المرضية الناتجة عن الإصابة الأولية بطفيلي الأكياس العدرية *Echinococcus granulosus* في الفئران المختبرية ومراحل تطورها

مسلم عبد الرحمن محمد وعذراء عبد الأمير عزيز
قسم علوم الحياة - كلية العلوم - جامعة البصرة

الخلاصة

أصيبت الكلاب بطفيلي *Echinococcus granulosus* مختبرياً بعد حقنها بالرؤيسات الأولية التي جمعت من الأغنام المصابة المذبوحة في مجزرة البصرة ووجد إن فترة 38 يوماً كافية لوصول الديدان الى النضج الجنسي وعزلت البيوض من القطع الحبلية كما سبب الطفيلي تأثيرات مرضية تمثلت بحالات تلف الطبقة الطلائية المغشية لسطح الزغابات في امعاء الكلاب المصابة ووجد ان للطفيلي قابلية على احداث الاصابة بالفئران عند حقنها 150 بيضة/فأر وقد درس تطور الاكياس العدرية على مرحلتين 3 و 6 اشهر.

*مستل من اطروحة ماجستير للباحث الثاني

1-المقدمة

(2002)، كما تتميز بمقاومتها للظروف البيئية الخارجية ويمكنها البقاء حية لعدة اشهر في البيئات الرطبة وبدرجات الحرارة المنخفضة لكنها حساسة للجفاف (Marquardt *etal.*, 2000).

وتنتج الاصابة الأولية عن طريق ابتلاع بيوض الطفيلي من قبل المضيف المتوسط، الذي يقوم بهضم اغلفة البيوض وتحرير الجنين السداسي الاشواك الذي يتطور داخل انسجة المضيف ليعطي الكيس الاولي، وبعد الكبد Liver والرئة Lung من اكثر الاعضاء عرضة للاصابة (Orthan *etal.*, 2003).

نظراً للمخاطر الصحية والاقتصادية الناجمة عن الاصابة بطفيلي الاكياس العدرية ولعدم توفر علاج شافي ضد الاصابة لذا هدفت هذه الدراسة الى اختبار قابلية اصابة الفئران المختبرية ببيوض طفيلي *E.granulosus* ودراسة التغيرات التطورية للاكياس العدرية الناتجة عن الاصابة الاولية بتقديم الفترة الزمنية ومعرفة التأثيرات المرضية التي تحدثها الاصابة بالاكياس العدرية الاولية باختلاف فترة الاصابة.

2-المواد وطرائق العمل

جمعت عينات الاكياس العدرية Hydatid cyst من اكباد ورئات الاغنام المصابة المذبوحة في مجزرة البصرة نقلت العينات بعد وضعها في اكياس بلاستيكية الى المختبر وتم التعامل معها في اليوم نفسه. استخدمت طريقة

يعد داء الاكياس العدرية Hydatid disease من المشاكل الصحية والاقتصادية المهمة في العديد من دول العالم خاصة في المناطق الريفية، إذ ينتشر في اوربا واسيا وافريقيا وامريكا الجنوبية وهو من الامراض المتوطنة في ايطاليا والهند والعراق (Vicidomini *et al.*, 2007 ; Rafiei *et al.*, 2007).

تلتهم الكلاب الاكياس العدرية المحتوية على الرؤيسات الحية، إذ ينمو كل رؤيس الى طفيلي بعد مروره بمراحل عدة ففي اليوم الاول يحتوي الرؤيس الاولي على جسيمات كلسية Calcareous Corpuscles وبعد مرور (11-14) يوماً على الاصابة يبدأ بتكوين قناة ابرازية Excretory Canal واضحة، ويبدأ الطفيلي بتكوين القطع الجسمية segment، بعد مرور (14-17) يوماً، ثم تظهر القطعة الاولي بعد عشرين يوماً من الاصابة والتي تصل نضجها الجنسي عند اكمال ثلاثين يوماً وتطرح بيوضاً ناضجة في اليوم السابع والثلاثين من الاصابة (Thompson, 1995).

تتميز بيوض هذه الديدان بشكلها الكروي واحتوائها على الجنين السداسي الاشواك Hexacanth embryo الذي يمثل الطور البرقي، يبلغ قطر البيوض (30-40) ملي مايكرون وتحاط بعدة اغلفة ولا يمكن تمييزها مظهرياً عن بيوض بقية اجناس الديدان الشريطية التابعة لرتبة (Thompson and McManus, Cyclophyllidae)

اعتمدت طريقة (Drury et al., 1967) في التحضير النسيجي

3- النتائج

عزلت الديدان الناضجة جنسياً لطفيلي *Echinococcus granulosus* بعد 50 يوماً من الاصابة من امعاء الكلاب وكانت غالبية الديدان داخل اللفائفي illeum وظهر البعض الاخر منها ينتشر في الاثني عشر duodenum والصائم jejunum.

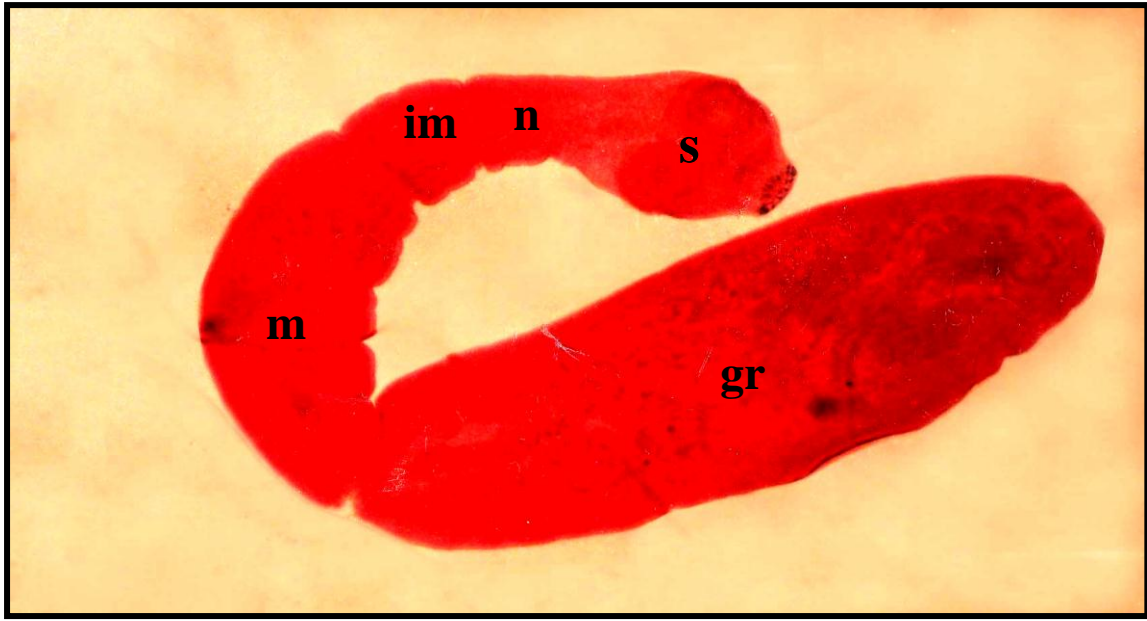
تتكون الديدان من رأس scolex يحتوي على خطم محاط بالكلايب ثم العنق وهي منطقة قصيرة غير متميزة ثم قطعة غير ناضجة و قطعة ناضجة ثم قطعة حبلية حاوية على اعداد كثيرة من البيوض (صورة 1 و 2). حددت فترة النضج الجنسي للطفيلي وكانت بعد 38 يوماً من الاصابة اذ لوحظت البيوض بشكلها الكروي (صورة 3) .

اظهرت هذه الدراسة ان الكلاب المصابة بطفيلي *E. granulosus* والمشرحة بعد 50 يوماً حدوث تغيرات مرضية في الطبقة الطلائية المبطننة لمنطقة اللفائفي وتركزت تلك التغيرات في اعلى منطقة الزغابة واستمرت باتجاه خبايا ليبركان (صورة 4) .

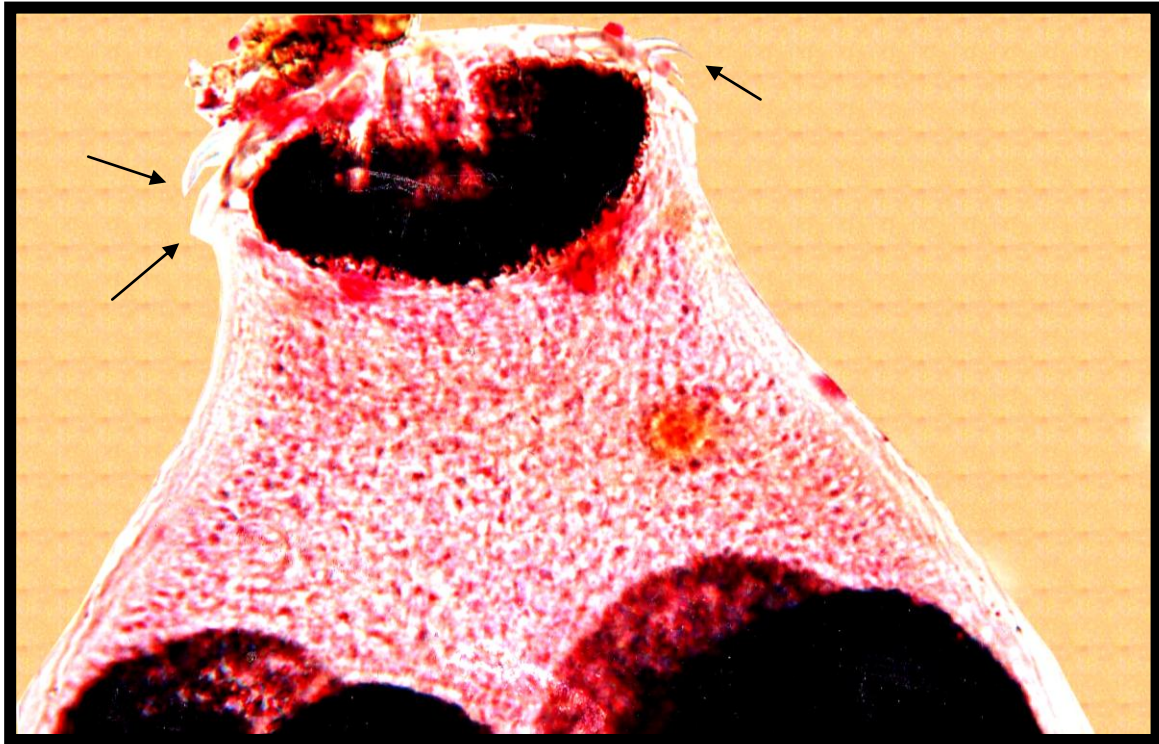اثبتت هذه الدراسة قابلية بيوض طفيلي *E. granulosus* على تكوين اكياس عدوية في الفئران المختبرية عند حقنها بما يقارب 150 بيضة/ فأراً. ولوحظت الاكياس العدوية في الكبد بعد مرور ثلاثة أشهر من الاصابة بهيئة حويصلات ولم تظهر هذه الاكياس تمايزاً واضحاً الى الطبقتين الصفائحية والمولدة خلال هذه الفترة واقتصر على تكوين حويصلة تحتوي على بعض الخلايا ، وكانت التغيرات النسيجية واضحة في اكياد الحيوانات المصابة فقد لوحظ تنخر Necrosis الخلايا الكبدية (صورة 5) .

تطورت الاكياس العدوية بعد مرور ستة أشهر من الاصابة وتمثل ذلك بظهور الطبقة المولدة للكيس العدوي محاطة من الخارج بطبقة من النسيج الرابط الليفي الكثيف dence connective tissue مع ارتشاح كثيف للخلايا الدفاعية (صورة 6) وفي مقاطع اخرى من الكبد انتجت الطبقة المولدة الياف دقيقة لتكوين طبقة صفائحية تقع مع ارتشاح كثيف للخلايا الدفاعية (صورة 7) . و ترافق نمو وتطور الاكياس العدوية مع تغيرات مرضية نسيجية واضحة على الكبد ظهرت بشكل اورام حبيبية Granuloma تشغل مساحة قريبة من الطفيلي (صورة 8)

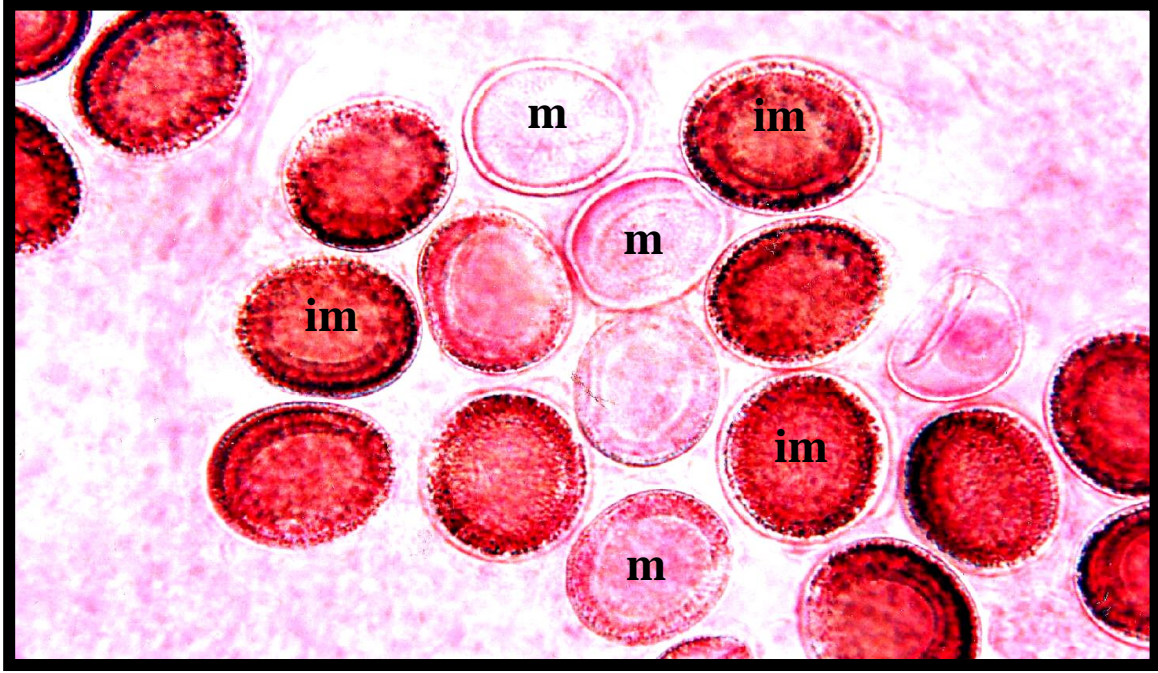
(1957) Agosin et al. لعزل الرؤيسات الاولية بفتح الكيس العدوي وجمع السائل والرؤيسات استخرجت الطبقة المولدة بواسطة ملقط معقم وقطعت الى قطع صغيرة وغسلت بمحلول هانك الفسلجي Hank 's Physiological Saline وقد حضر محلول هانك الفسلجي بالاعتماد على (1972) Humason ثم رشحت مرات عديدة للحصول على اكبر عدد من الرؤيسات الاولية التي غسلت بالمحلول نفسه ، وقد تم التأكد من حيوية الرؤيسات بأستخدام صبغة الأيوسين حسب طريقة (Himonas et al., 1994) استخدمت ثلاثة كلاب بعمر (2-3) اشهر وربيت في البيت الحيواني التابع لكلية العلوم واعطيت الكلاب مضادات حيوية Ampicilin 5 ملغم/كغم ومضادات الديدان Peprazin 3 ملغم/كغم وأصيبت بتجربتها بسائل الكيس العدوي المحتوي على الرؤيسات بمحقنة التجريع الفموي Stomach Tube وغذيت بالطبقة المولدة. اختبرت امكانية نضج الديدان اذ بدا الفحص اليومي بعد مرور 38 يوماً من الاصابة بأخذ كمية من البراز واضيف اليها كمية من 10% فورمالين. ثم نقلت قطرة من البراز الى شريحة وفحصت للتأكد من وجود البيوض . شرحت الكلاب المعرضة للاصابة بعد مرور 50 يوماً من الاصابة اذ خدرت الحيوانات بمادة الكلوروفورم Chloroform وشرحت باستخدام ادوات تشريح ملائمة واستخرجت امعاؤها الدقيقة وفتحت لملاحظة الديدان في اجزائها المختلفة، عزلت الديدان ووضعت في اطباق بتري واضيف اليها المحلول الفسلجي (Normal saline NaCl) 0.85% ووضعت في الثلجة. في حين ثبت القسم الاخر باستخدام كمية من 10% فورمالين لغرض تصيبها ، اخذت اجزاء من الامعاء وثبتت لغرض الدراسة النسيجية . صبغت الديدان المثبتة بصبغة Kirkpatrick Carmalum (Drury et al., 1967) استخدمت طريقة (Williams and Colli , 1970) لعزل البيوض وعدها إذ عزلت البيوض من الديدان المحفوظة في المحلول الفسلجي تحت مجهرتشريحى نوع Wild MB3 وذلك بفتح القطع الحبلية وسحب البيوض بواسطة ماصة باستور كما عدت البيوض باستخدام طريقة العد المباشر اصيب 30 فأراً بالبيوض المعزولة بواقع 150 بيضة / فأراً بواسطة محقنة التجريع الفموي. شرحت الحيوانات بعد مرور 3 و 6 اشهر بعد الاصابة اذ خدرت الحيوانات بمادة الكلوروفورم واخذت اجزاء من الكبد وثبتت بكمية من 10% فورمالين لغرض الدراسة النسيجية



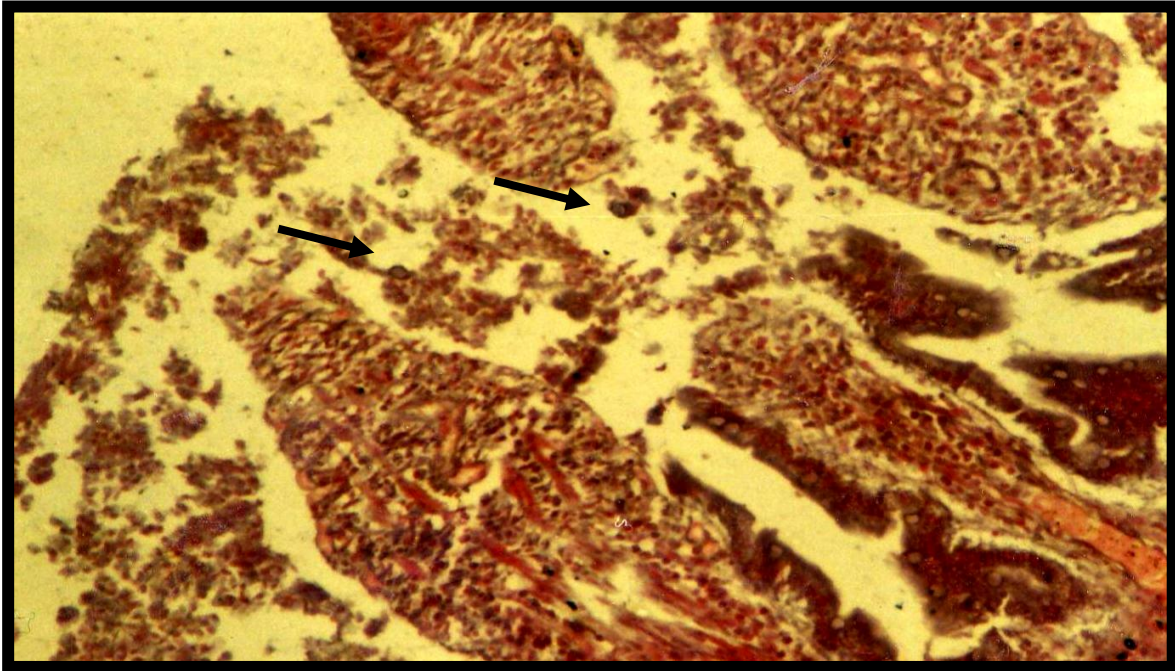
صورة (1): دودة بالغة لطفيلي *E. granulosa* يظهر فيها الرأس scolex (s) والعنق (n) والقطع الجسمية غير الناضجة (im) والناضجة (m) والحبلى (gr). صبغة Kirkpatrick carmalum. x760.



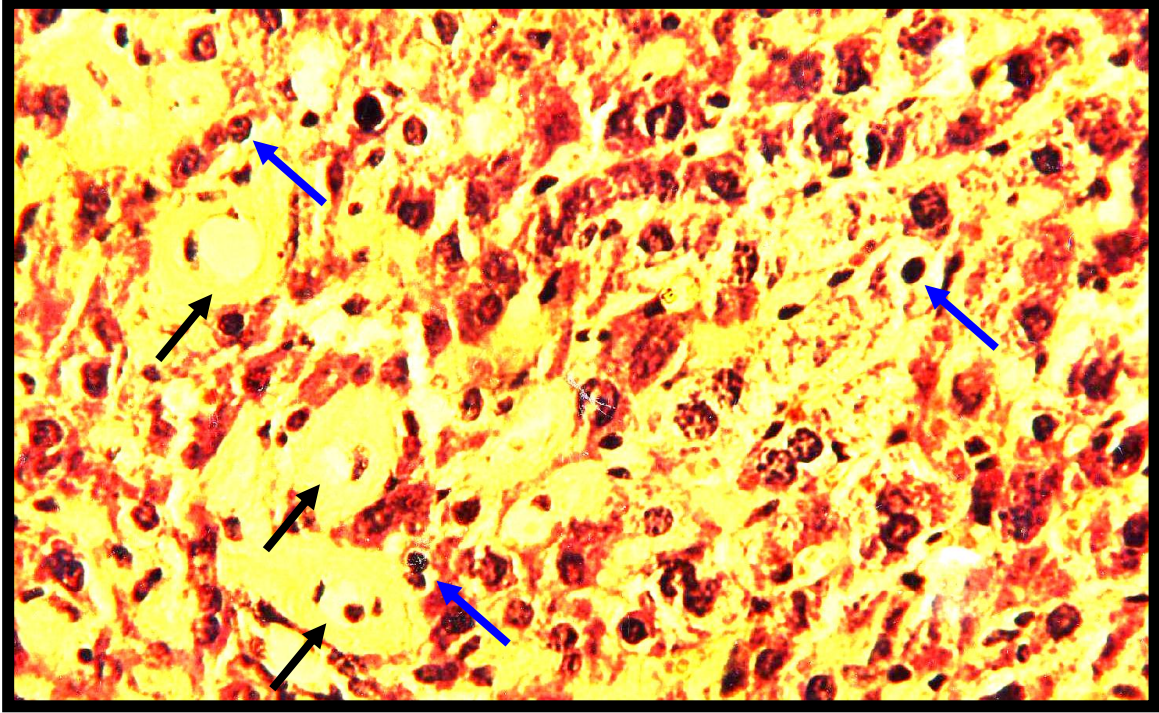
صورة (2): رأس طفيلي *E. granulosa* مزود بخطم Rostellum محاط بكلايب Hook (←) صبغة (H.E). X475.



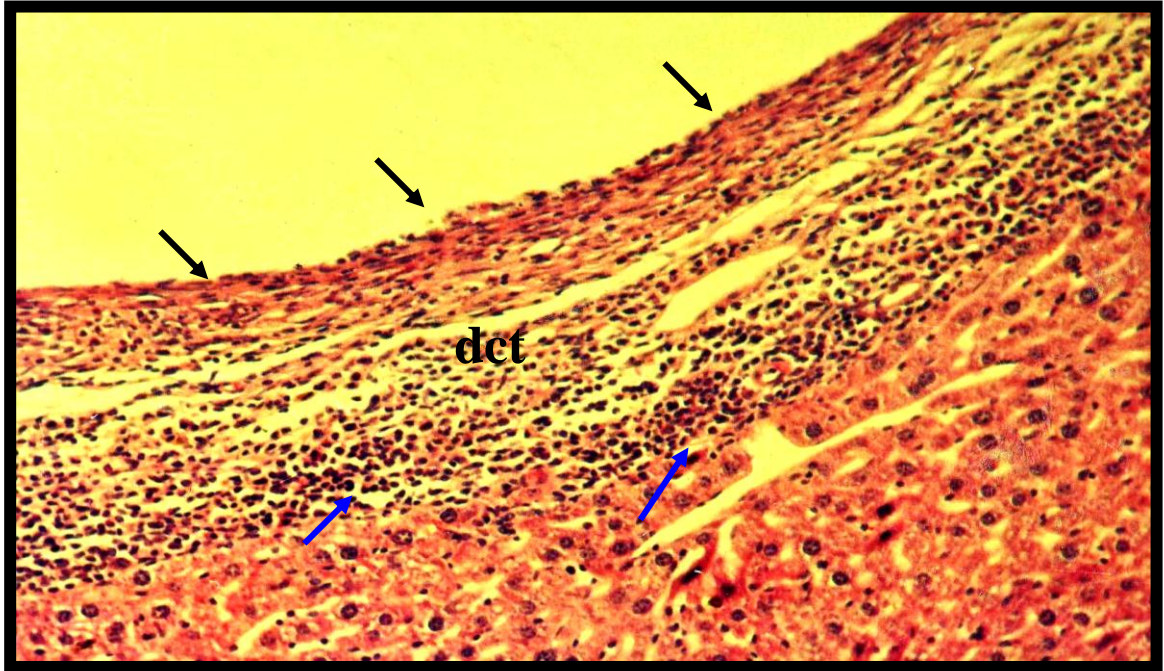
صورة (3): بيوض طفيلي *E. granulosus* الناضجة (m) وغير الناضجة (im). صبغة (H.E). X 760.



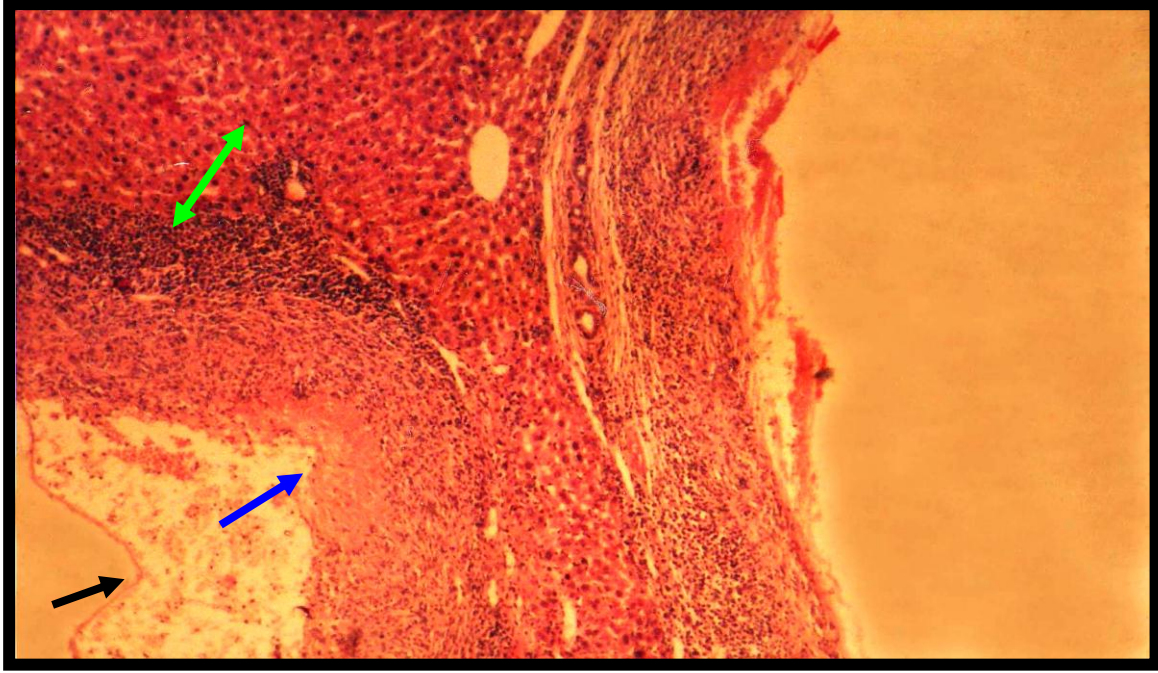
صورة (4): مقطع مكبر للزغابات في منطقة اللفانفي يظهر فيها تلف الطبقة الطلائية (←). صبغة (H.E). X76.



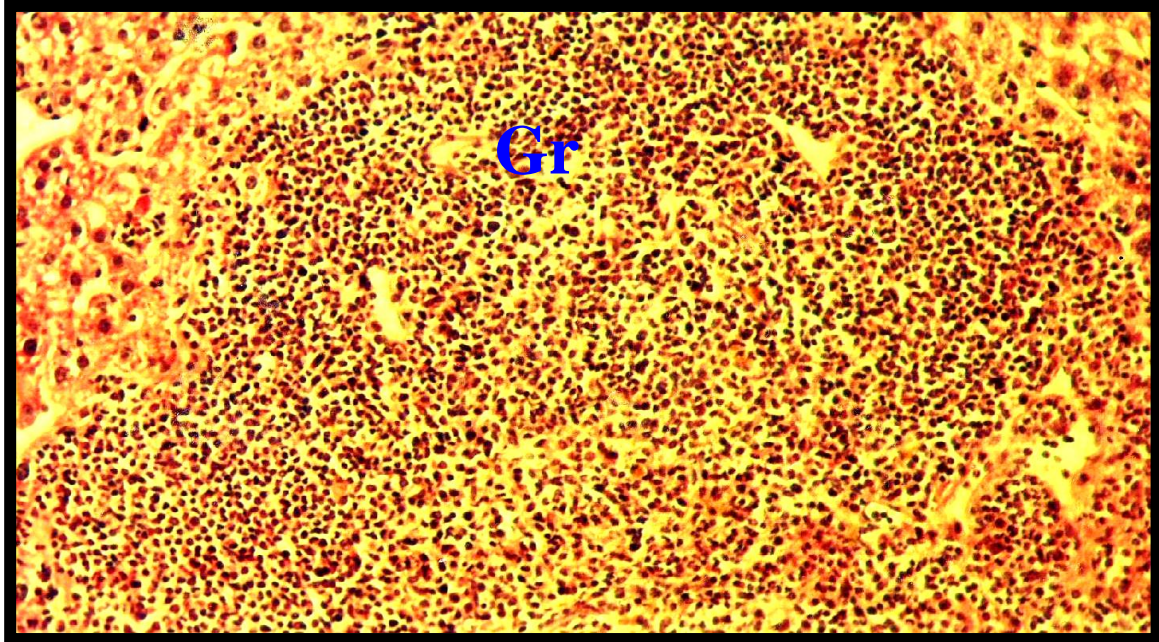
صورة (5): مقطع في كبد فأر مصاب بعد ثلاثة أشهر من الإصابة تظهر فيه حويصلات الكيس العدري (←) مع تنخر الخلايا الكبدية (←). صبغة (H.E). X475



صورة (6): مقطع في كبد فأر مصاب بعد ستة أشهر من الإصابة يظهر فيه الكيس العدري الحاوي على طبقة مولدة (←) محاطة بنسيج ليفي كثيف (dct) وارتشاح كثيف للخلايا الدفاعية (←). صبغة (H.E). X 190



صورة (7): مقطع في كبد فأر مصاب بعد ستة أشهر من الإصابة يظهر فيه الكيس العدوي متكون من الطبقتين المولدة (←) والصفانحية (←) مع ارتشاح للخلايا الدفاعية (↔). صبغة (H.E). X76



صورة (8): مقطع في كبد فأر مصاب بعد ستة أشهر من الإصابة تظهر فيه تكون اورام حبيبية (Gr). صبغة (H.E). X 190

4- المناقشة

تم في الدراسة الحالية اصابة الكلاب بطفيلي *E. granulosus* عند طريق التجريع الفموي بالرؤيسات الاولية وهذا يتفق مع ما اشار اليه Saeed *et al.* (2000) من ان الكلاب هي المضيف الاساسي لطفيلي الاكياس العدرية في العراق.

وقد لوحظ تركيز الاصابة في منطقة اللفانفي *ilium* وقد يكون سبب ذلك ملائمة هذا الجزء من الامعاء لنمو الطفيلي وهذا لا يتفق مع ما اشار اليه Anderson, (1997) ; إن الاصابة تتركز في الجزء العلوي من الامعاء الدقيقة للكلاب المصابة. كما ان تواجد الطفيلي في الاجزاء الاخرى من الامعاء الدقيقة يعزى الى شدة الاصابة والتي ادت الى التنافس حول الحيز المتيسر للطفيلي وبالتالي انتشاره في اجزاء اخر من الامعاء الدقيقة وهذا يتفق مع ما ذكره Lucas and Gottstein, (2001) من ان الطفيلي ينتشر في كل اجزاء الامعاء الدقيقة .

واثبتت هذه الدراسة ان الديدان تصل النضج الجنسي بعد 38 يوماً من الاصابة ، ان اختلاف فترة النضج الجنسي خلال الدراسة بالمقارنة مع ماوجده Zhang *et al.* (2003). من ان الطفيلي يحتاج 42 يوماً لاكمال دورة حياته قد يعود ذلك الى اختلاف السلالات الطفيلية المستخدمة في الدراسات اذ يمتلك طفيلي *E. granulosus* عدة سلالات مثل سلالة الاغنام و سلالة الجاموس و سلالة الجمل و سلالة الابقار (Roratto *et al.*, 2006).

سببت اصابة الكلاب بطفيلي *E. granulosus* حالات تلف و تتخر واسع للنسيج الطلاني المبطن للامعاء و يمكن تعليل ذلك الى الفعل الميكانيكي الضار الناتج عن احتكاك جسم الطفيلي نسبياً باغشية الامعاء مما ادى الى تاكلها وهذا يتفق مع ما ذكره Derbala and El-massary, (1999) من حصول التلف في بطانة الامعاء .

اثبتت الدراسة الحالية قابلية بيوض طفيلي *E. granulosus* على احداث الاصابة في الفئران المختبرية عند تجريعها 150 بيضة /فأر، كما اوضح Thevent *et al.* (2005) امكانية اصابة الفئران المختبرية بالبيوض في حالة تجريعها باعداد كبيرة تصل الى 1200 بيضة وقد يكون سبب اصابة الفئران بالرغم من تجريعها باعداداً قليلة نسبياً الى اختلاف سلالة الطفيلي.

الا انه من الممكن ان تصاب الفئران بشكل طبيعي بأنواع الطفيلي الاخر مثل *E. multilocularis* (Petary *et al.* , 2003) ومع هذا فان (Smyth, (1976) ذكر بان الفئران لا تصاب ببيوض ديدان *Echinococcus* ولكنها تصاب بالاكياس العدرية عند حقنها بالرؤيسات الاولية داخل الخلب .

و يمكن تفسير التخر الحاصل في الخلايا القريبة من موقع الاصابة في الكبد الى ان نمو الكيس العدرية داخل الكبد ادى الى انسداد في الجيبانيات الدموية نتيجة لتواجد الطفيلي و بالتالي توليده ضغط على الخلايا الكبدية القريبة مما ادى الى ضعف تجهيز الخلايا بالغذاء و الدم الضروري والذي قد يكون السبب في موت الخلايا و تخرها وهذا ما اكده Bresson *et al.* (1994) من ان تتخر الخلايا الكبدية في الحيوانات المصابة بالاكياس العدرية ناتج عن الضغط الذي تولده هذه الاكياس .

ولوحظ بعد مرور 6 اشهر تكون طبقة مولدة و بدايات تكون الطبقة الصفائحية الا ان الفترة كانت غير كافية لتكون الرؤيسات الاولية ، فقد لاحظ Bauder *et al.* (1999) عند دراسته مراحل تطور طفيلي *E. granulosus* ان مدة 6 اشهر غير كافية لتكون الرؤيسات الاولية ووجد ان الرؤيسات تبدأ بالتكون بعد 8 اشهر من الاصابة.

5- المصادر

- Agosin , M. T ; Von Brand . F. R and Mc Mahon , P. (1957) . Studies on the metabolism of *Echinococcus granulosus* 1 – general clinical composition and Respiration Reaction Parasitol . J. 6: 37-51Pp .
- Anderson , F. I. (1997) . Introduction to Cystic echinococcosis and description cooperative research . projection Morocco oxford university press , New York . And Toronto .
- Bauder , B ; Auer , H ; Schilcher , F ; Gabler , C ; Roming , T ; Bilger , B and Aspöck , H. (1999) . Experimental investigations the Band T. cell immune response in

- Orthan , Z ; Kara , H ; Tuzuner , T; Sencan , I. and Alper , M. (2003). Primary subcutaneous cyst hydatid disease in proximal thigh . BMC Musculoskeletal Disorders . J. 4(25):1-6 Pp.
- Petary , A. F ; Tenora , F. and Deblock , S. (2003) Co-Occurrence of metacestodes of *Echinococcus multilocularis* and *Taenia taeniaeformis* (cestoda) in *Arvicola terrestris* (Rodentia) in France . Folia parasitologica .J.50 : 157-158 Pp.
- Rafiei , A ; Hemadi , A ; Maragh , S ; Kaikhaei ,B and Craiag , P. S. (2007) . Human cystic echinococcosis in nowads of south – west Islamic.Eastern Mediteranean Health . J. B (1) : 41-48 Pp.
- Roratto , P. A ; santos , M. L. B ; Gutierrez , A. M ; Kamentzky , L; Rosenzvit , M. C and Zaha , A. (2006) . detection of genetic poly morphism among and within *Echinococcus graunulosus* strains by heteroduplex analysis of microsatellite from the V1 Sn RNA genes . Genetic and molecular research .J. 5 (3) : 542-552 Pp.
- Saeed , I ; Kapel , C ; Saida , L. A ; Willingham , L and Nansen , P. (2000) . Epidemiology of *Echinococcus granulosus* in Arbil province , northern Iraq , 1990 – 1998 . J. Lidminthol 74 (11) : 3-83 Pp.
- Smyth , T. D. (1976) . Introduction to animal parasitology 2nd ed . Hodder and Stoughton . London . Sydery , Toronto.
- Thevent , P. S ; Jensen , O ; Drat , R ; Crone , G. E ; Grenorero , M. S ; Alvarez , H. M ; Tragovnik , H. M. and Basualdo , J. A. (2005) . Viability and infectiousness primary cystic echinococcosis parasite Immunology. J. Immunol . 21 : 409-421 Pp.
- Bresson , H. S ; Petitjean , O and Monnot , J. B. (1994) . Cellular locations of interleukin – 1 B , interleukin-6 and tumor necrosis factor - α m RNA in parasitic granulomatous disease of the liver , alveolar echinococcosis . J. European cytokine Network 5 : 461-468 Pp.
- Derbala, A.A and El-massry, A.A. (1999). Some studies on growth and development of *Echinococcus granulosus* , Camel origin in experimental infection in dog . vet. Para sitol.J. 83 : 25-36 Pp.
- Drury, R.A.V ; Wallington, E.A and Cameron, R. (1967). Carleto's histological techniqua 4th ed Oxford university press, New York. and Toronto .
- Himonas, C ; Antonindon, S and Popaelopoulos, E. (1994) . Hydatidosis of feed animal in Greece . Frevalence of Cysts containing viable protoscoleses . J. Helminthol . 68 : 311-320 Pp .
- Humason, G. I. (1972) . Animal and tissue techniques 3rd ed Freeman and company, San Francisco . 534 Pp .
- Lucas , M. S. and Gottstein , B. (2001) . Molecular tools for the diagnosis of cystic and alvcolar echinococcosis J. Tropical medicine and international health . 6 (6) : 463-475 Pp.
- Marquardt, W.C ; Demaree , R.S and Griere, R. B. (2000) Parasitology and vector biology. 2nd ed . Harcourt Academic press , Toronto . 353-339 Pp.

- Muscular cystic hydatidosis : case report . BMC Infection Disease . J. 7 (23) : 1-8Pp .
- Williams, J.F. and Colli, C.W. (1970). Primary cystic infection with *Echinococcus granulosus* and *Taenia hydatigena* in *Meriones unguiculatus*. The Journal of Parasitol . 56(3) : 509 Pp.
- Zhang, W ; Li , J and Mcmanus , D.P. (2003). Concepts in Immunology Diagnosis of hydatid Disease American society for microbiology. J. 16 (1) 18-36 Pp.
- of egg of *Echinococcus granulosus* aged under natural condition of inferior arid climate . veterinary Parasitology . J. 133 (1) : 71-77 Pp.
- Thompson , R. C. A. (1995) . Biology and systematics of *Echinococcus* . In *Echinococcus and hydatid disease* . A. B. International , walling food . 1-50 Pp.
- Thompson , R. C. A. and Mcmaus ; D. P. (2002) . Aetiology : Parasites and life – cycles . WHO 1 OIE manual on echinococcosis in humans and animals Paris . 1-11 Pp.
- Vicidomini , S ; Cancrini , G ; Gabrielli , S ; Naspetti , R and Bartoloni A. (2007) .

study of pathogenic effects results from primary infection by *Echinococcus granulosus* and development stages of balb /C in mice

Muslem Abd-Al Rhman Mohammed and Athraa Abd-Al Ameer Aziz
Biology department – College of Science – University of Basrah

Summary

The results showed the dogs infected with parasite *Echinococcus granulosus* when it was inoculated with protoscolices , the period 38 days enough sexual maturation of worm .

The eggs isolated from gravid segment , the parasite caused pathogenic effect such as damage of epithelial layer which covered the villi surface.

Echinococcus granulosus capability for infected mice when inoculated it in 150 egg / mice in two period (3,6) months .
